ORTHOPÄDIE SONNENHOF
ortho spine sport

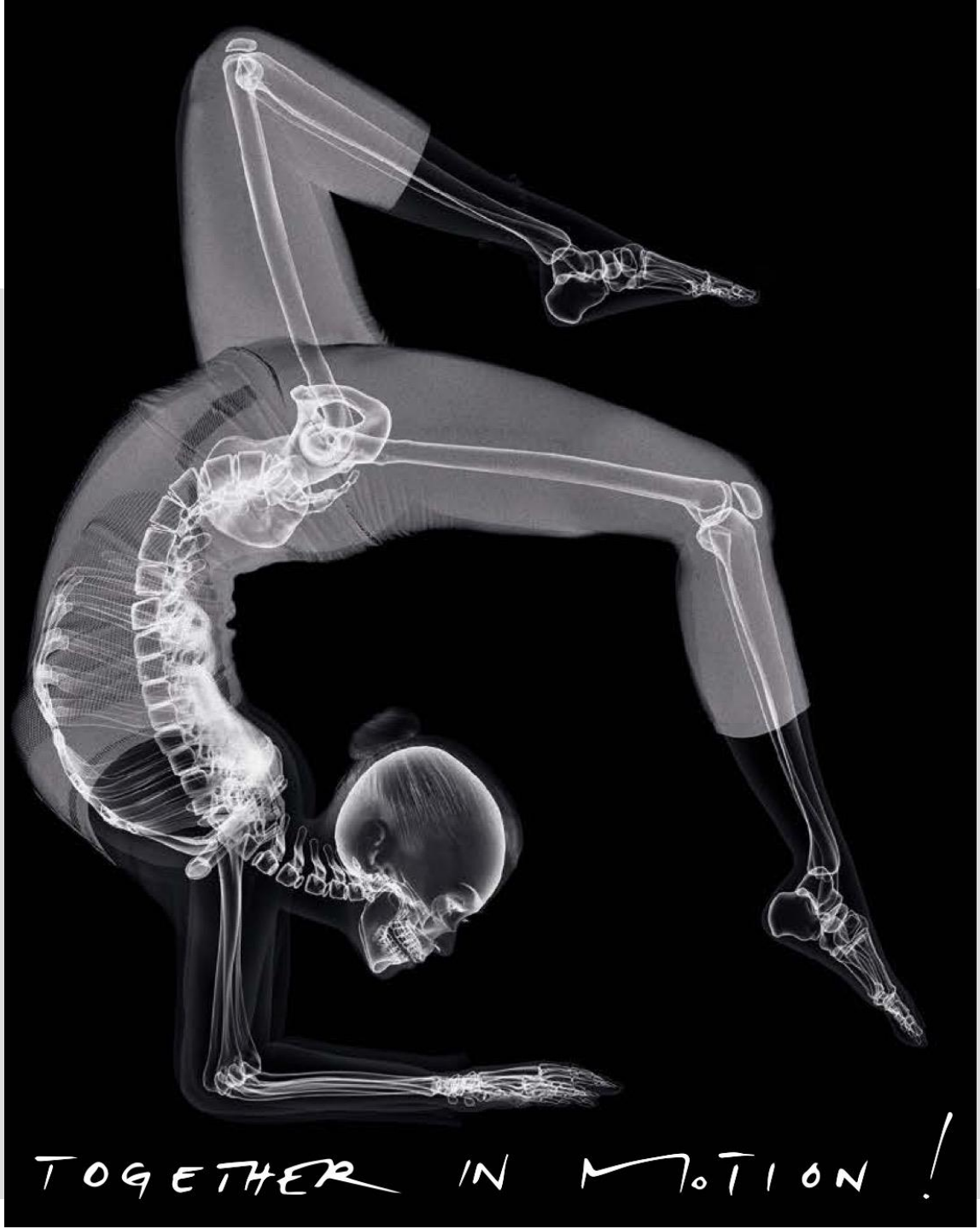

Screening-Untersuchung Wirbelsäule

Einführungskurs 2024

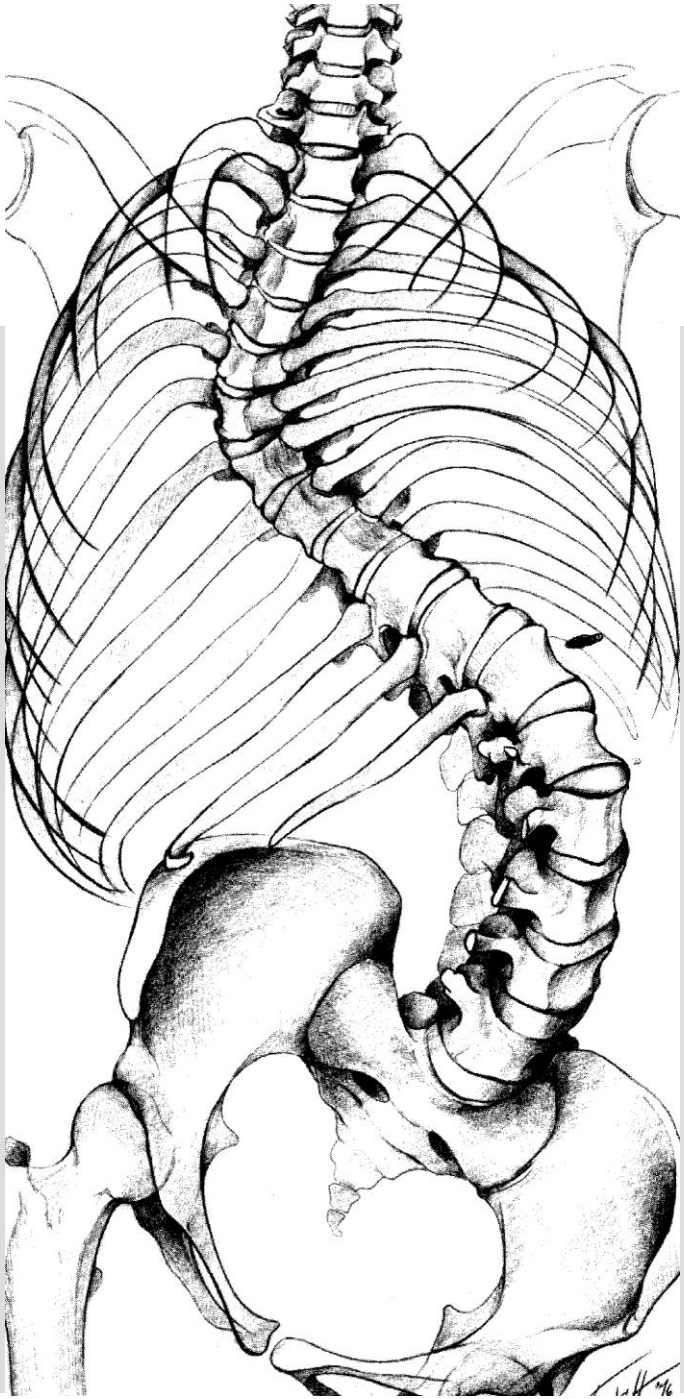

ORTHOPÄDIE SONNENHOF ortho spine sport

ORTHOPÄDIE SONNENHOF ortho spine sport

8.8.2017

F, 18y

unbehandelte Skoliose....

Untersuchung der Wirbelsäule

ORTHOPÄDIE SONNENHOF ortho spine sport

….die klinische Untersuchung der Wirbeläule ist nicht sehr ergiebig…

…aber Deformitäten lassen sich klinisch sehr früh und klar erfassen

Kyphose

Skoliose

Spondylolisthesis

Untersuchung der Wirbelsäule

ORTHOPÄDIE SONNENHOF ortho spine sport

Was ist normal?

Untersuchung der Wirbelsäule

ORTHOPÄDIE SONNENHOF ortho spine sport

Blick auf das “Normale”

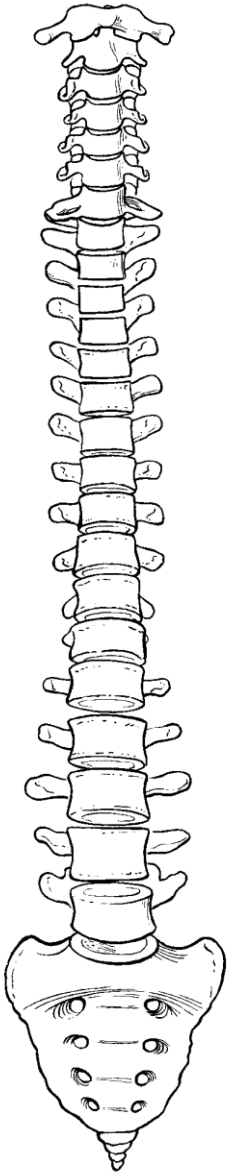

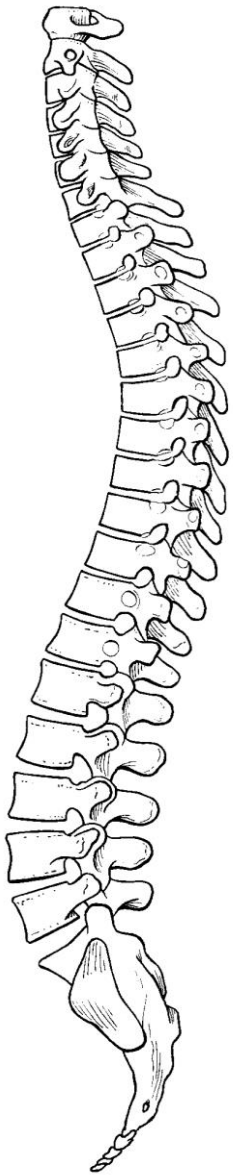

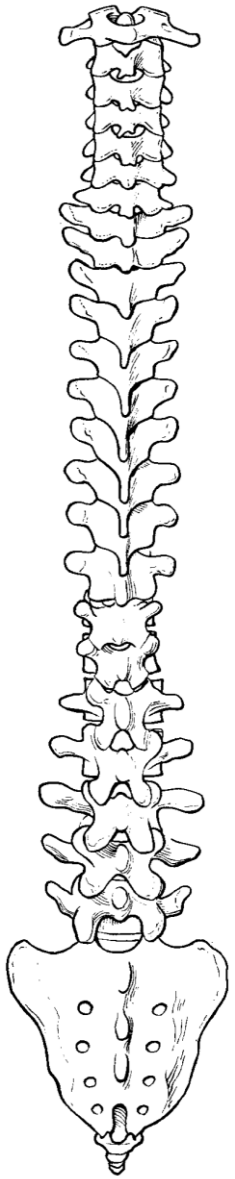

Untersuchung der Wirbelsäule

ORTHOPÄDIE SONNENHOF ortho spine sport

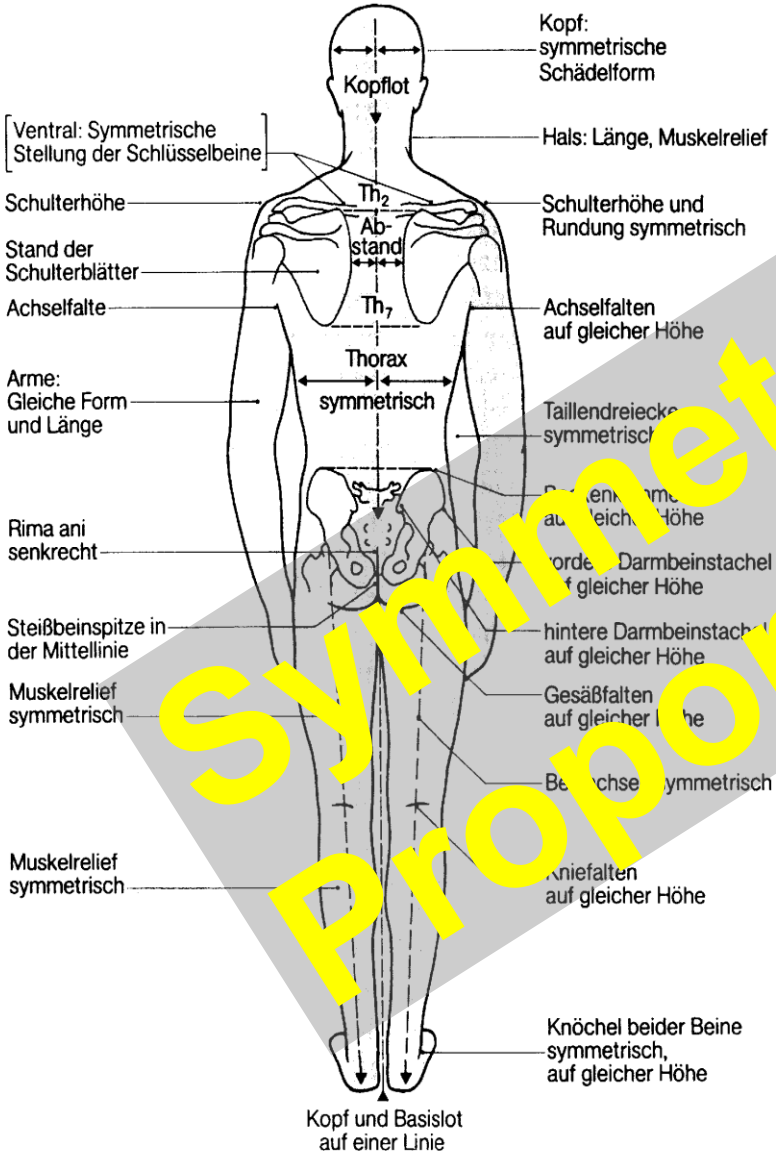

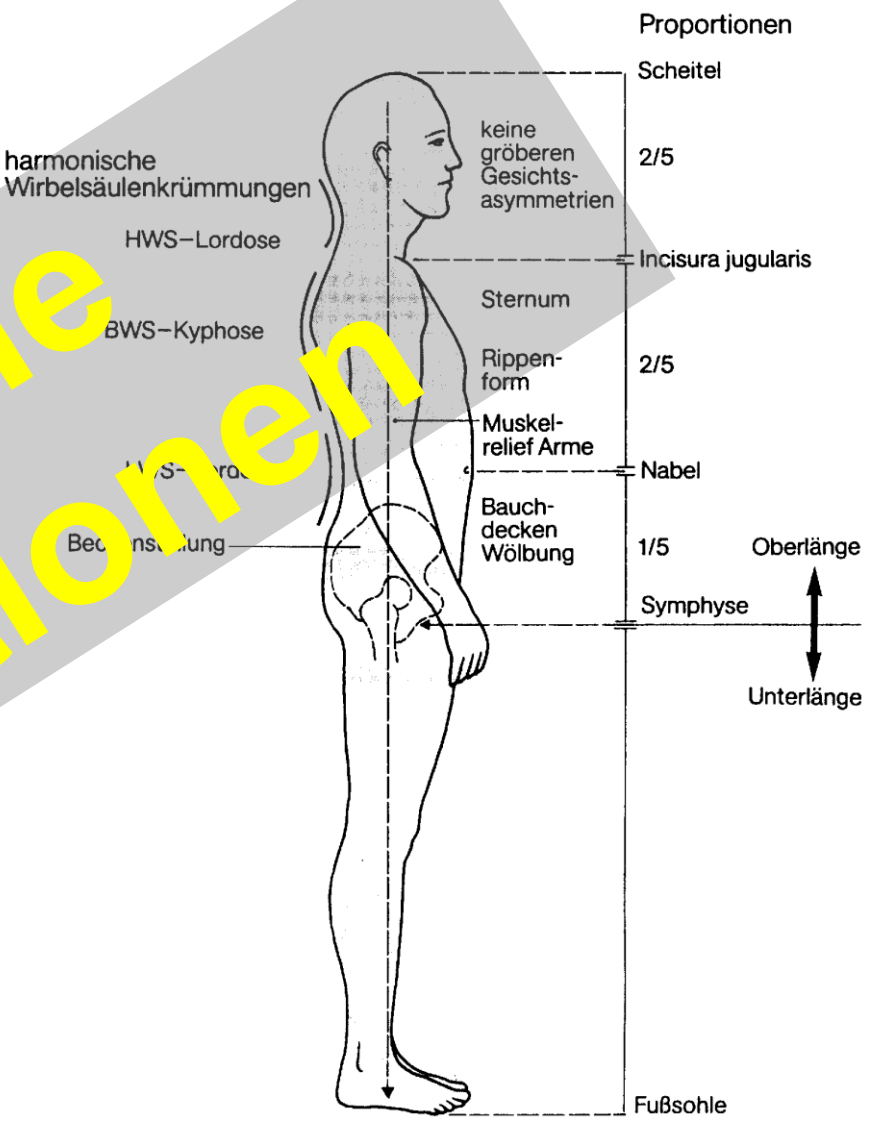

Symmetrie
Proportionen

ORTHOPÄDIE SONNENHOF
ortho spine sport



Kyphosen

ORTHOPÄDIE SONNENHOF ortho spine sport

Normvarianten

Beurteilung
qualitativ
(klinischer Blick)
Rx nicht nötig

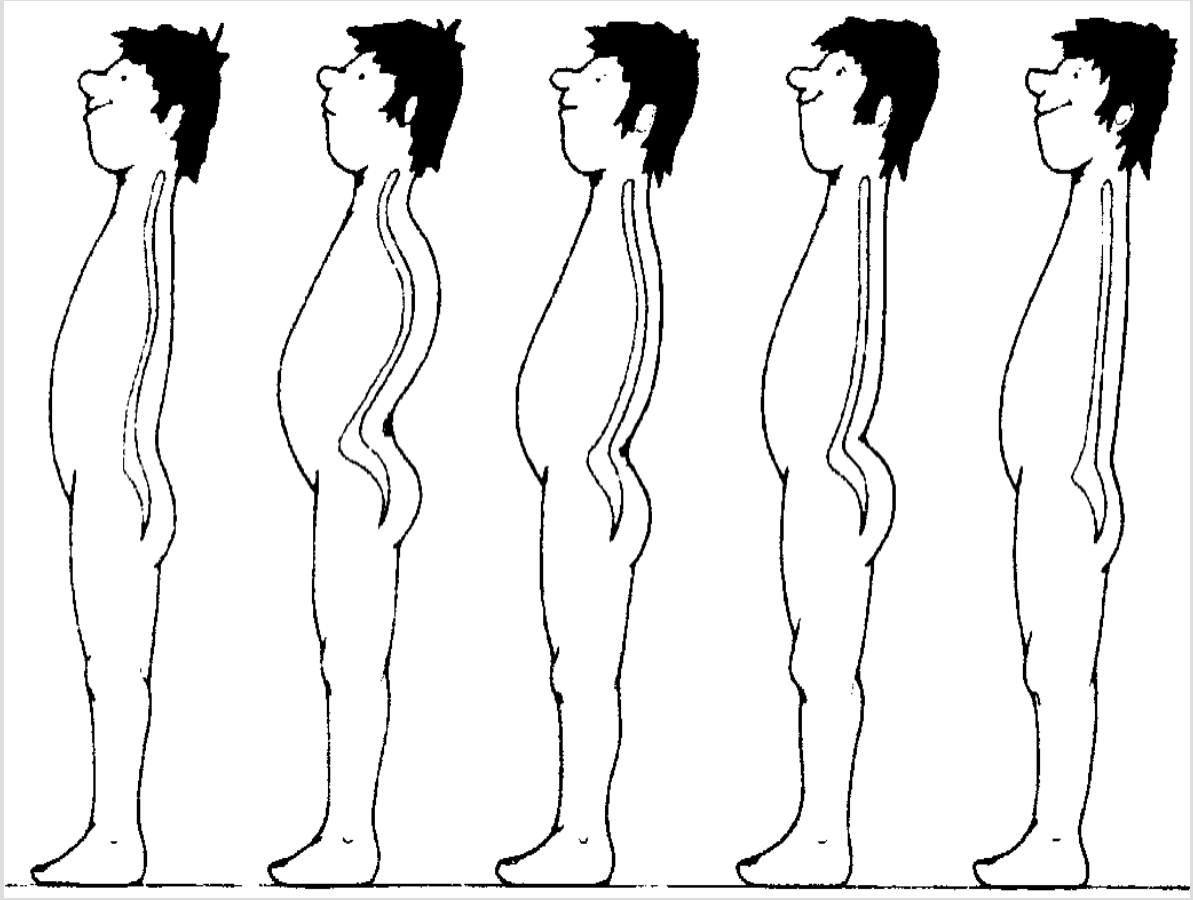

Kyphosen - Haltungsinsuffizienz

ORTHOPÄDIE SONNENHOF ortho spine sport



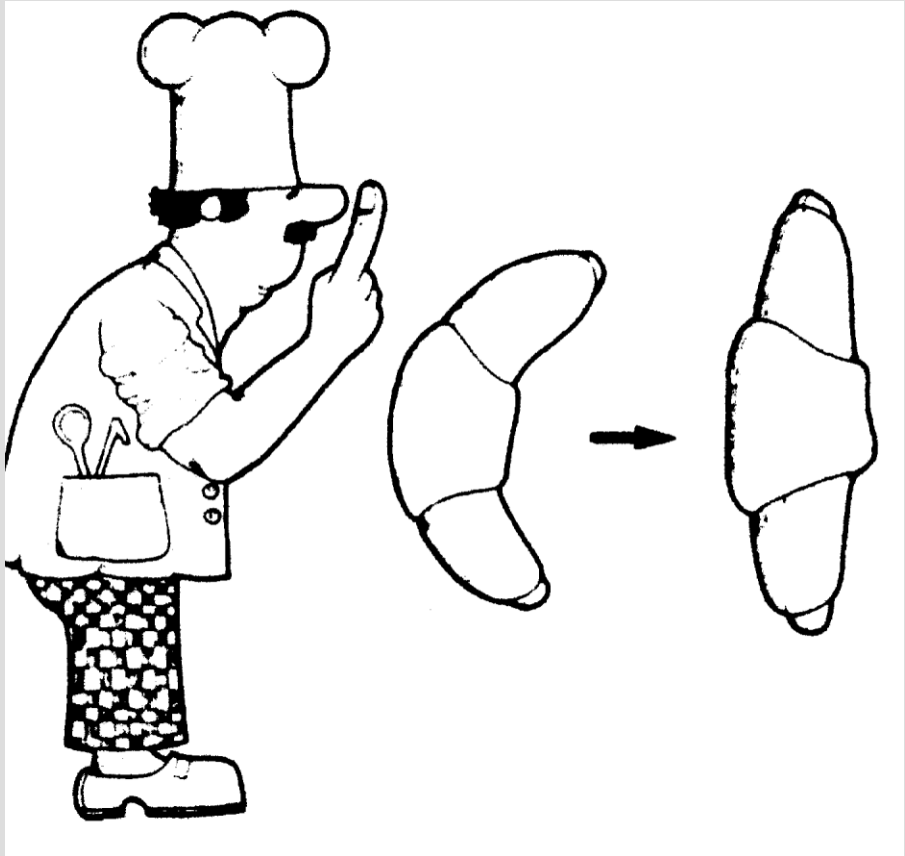

Kyphosen

ORTHOPÄDIE SONNENHOF ortho spine sport

Haltungstest nach Matthias
Arme gestreckt während 30“

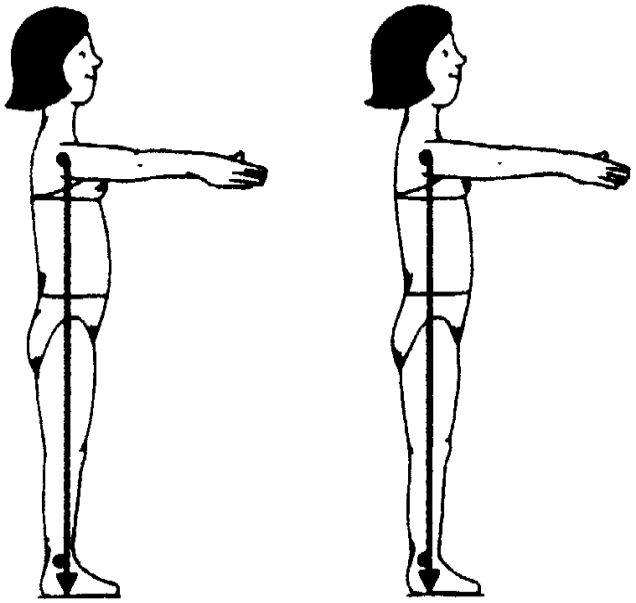

normal
unveränderte Stellung

Kyphosen

ORTHOPÄDIE SONNENHOF ortho spine sport

Haltungstest nach Matthias
Arme gestreckt während 30“

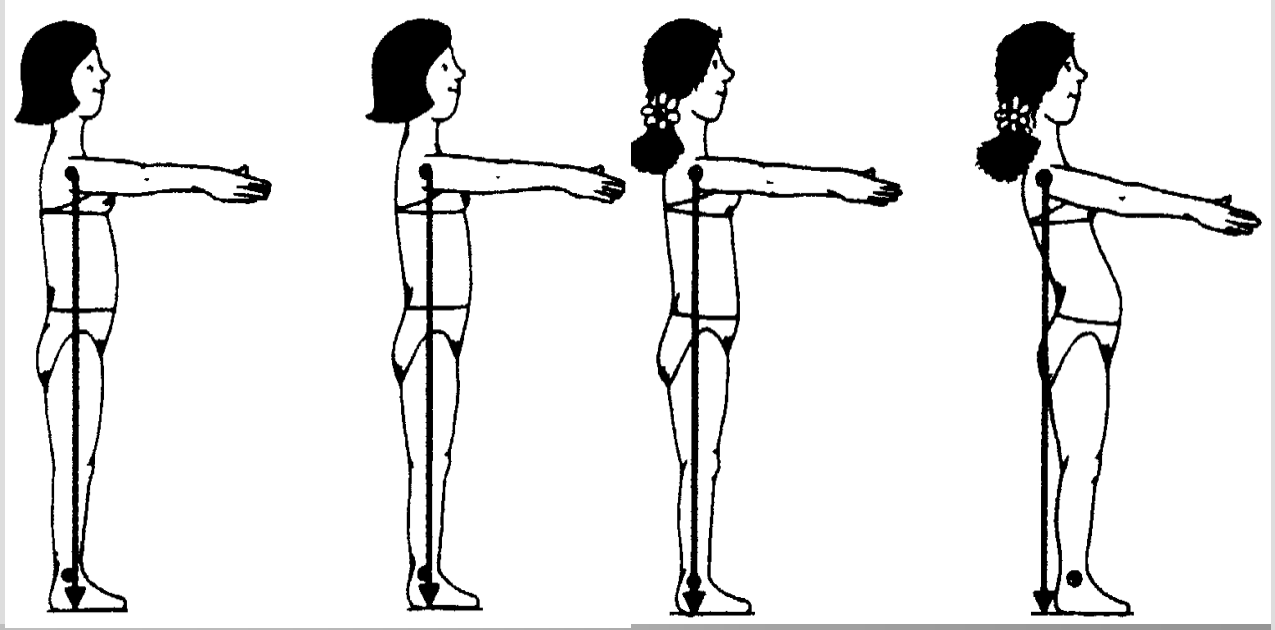

normal
unveränderte Stellung

haltungsschwach
initial gut --> absinken

Kyphosen

ORTHOPÄDIE SONNENHOF ortho spine sport

Haltungstest nach Matthias
Arme gestreckt während 30“

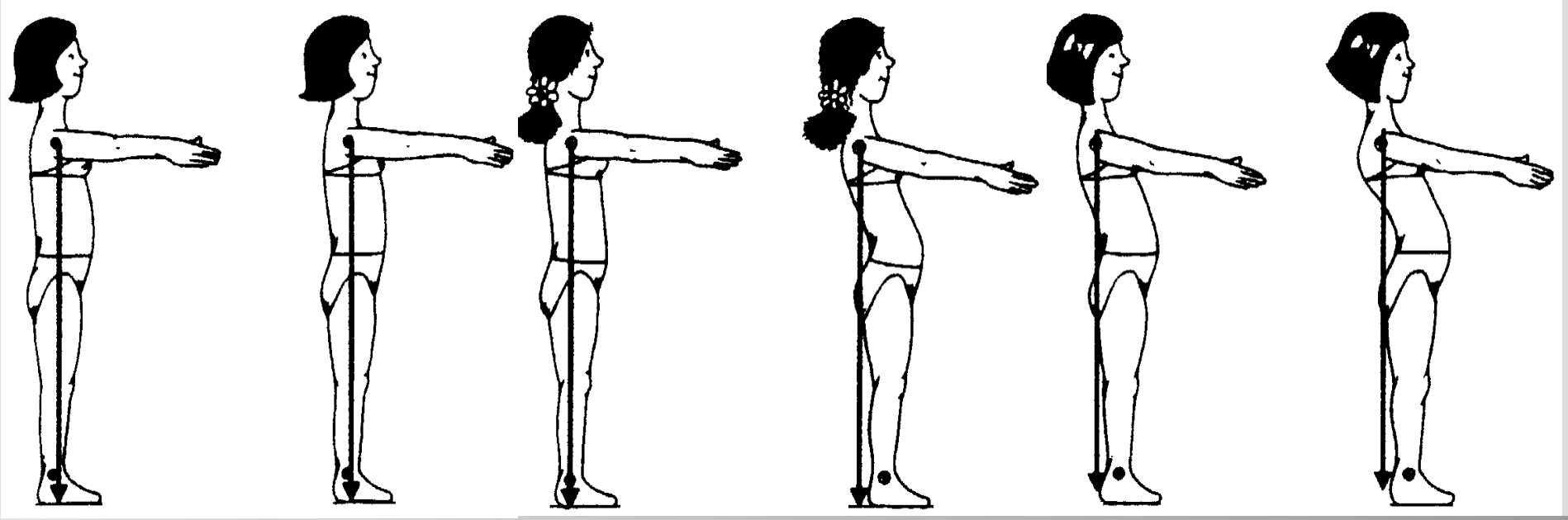

normal
unveränderte Stellung

haltungsschwach
initial gut --> absinken

extreme Insuffizienz
initiales Ausweichen

> Haltungstest nach Matthias
> Arme gestreckt während 30“

ORTHOPÄDIE SONNENHOF ortho spine sport

insuffizient

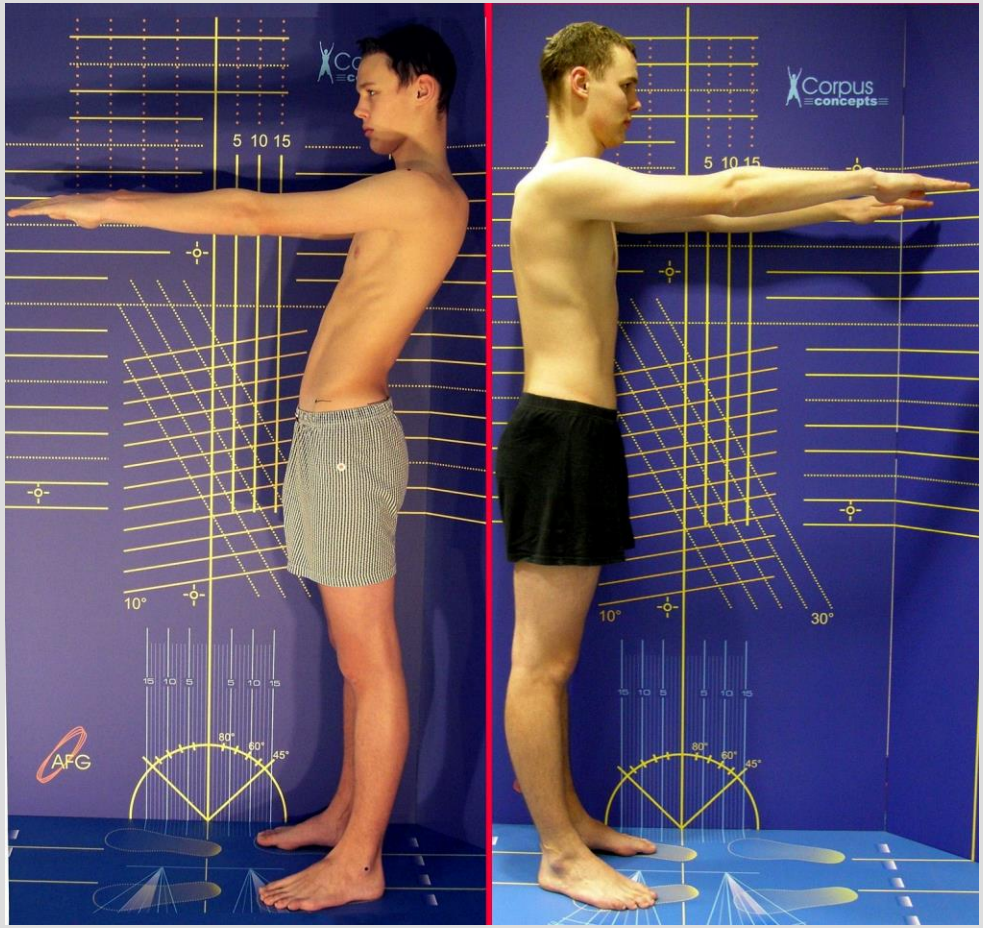

kompetent

Kyphosen

Haltungsinsuffizienz

strukturelle Deformation

haltungsbedingter Rundrücken
(Haltungschwäche)

M. Scheuermann

harmonisch - flexibel

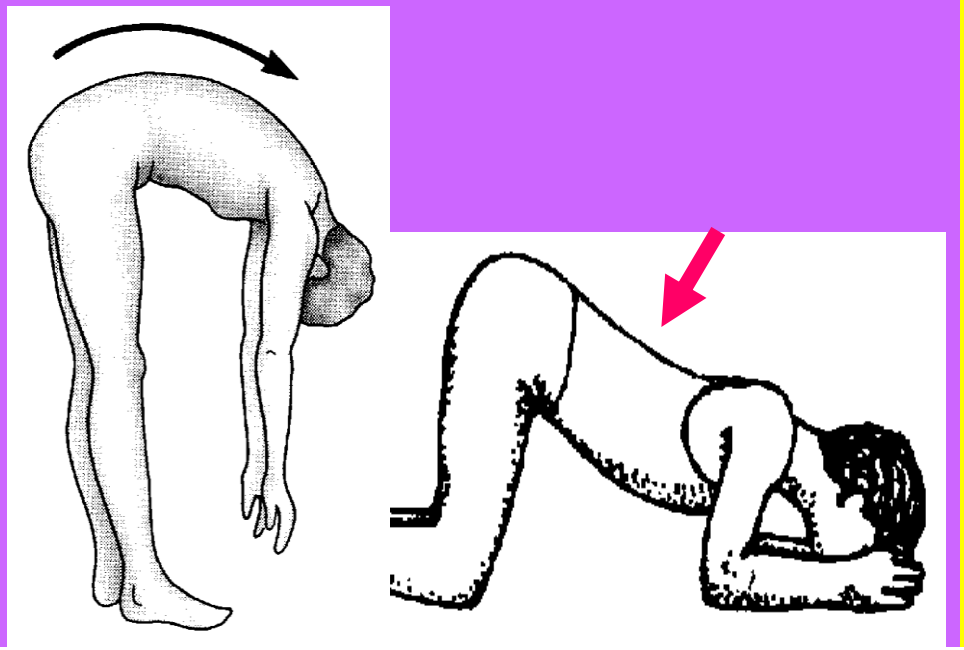

lokalisiert - fixiert

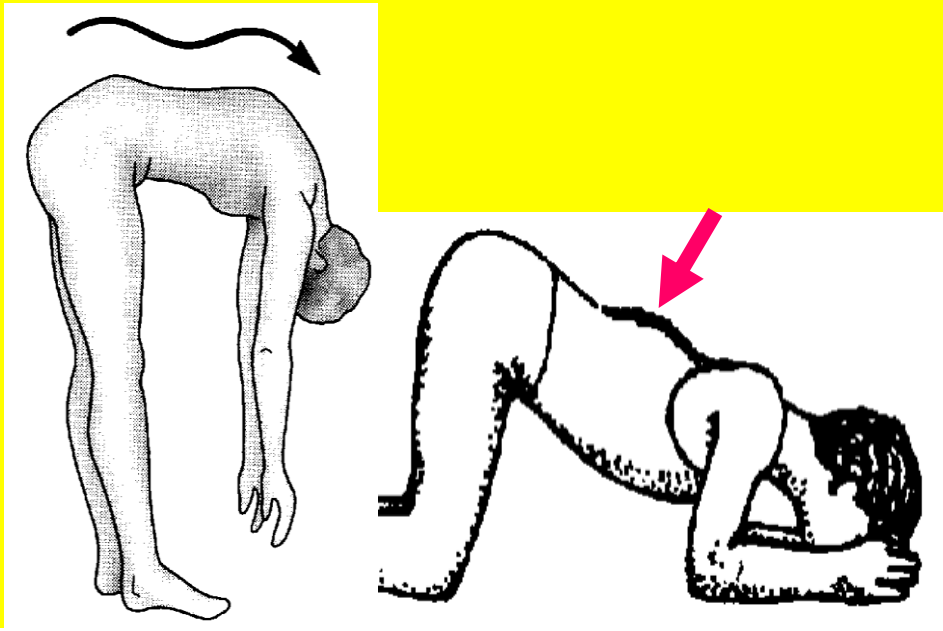

Kyphosen

ORTHOPÄDIE SONNENHOF ortho spine sport

Kyphosen

ORTHOPÄDIE SONNENHOF ortho spine sport

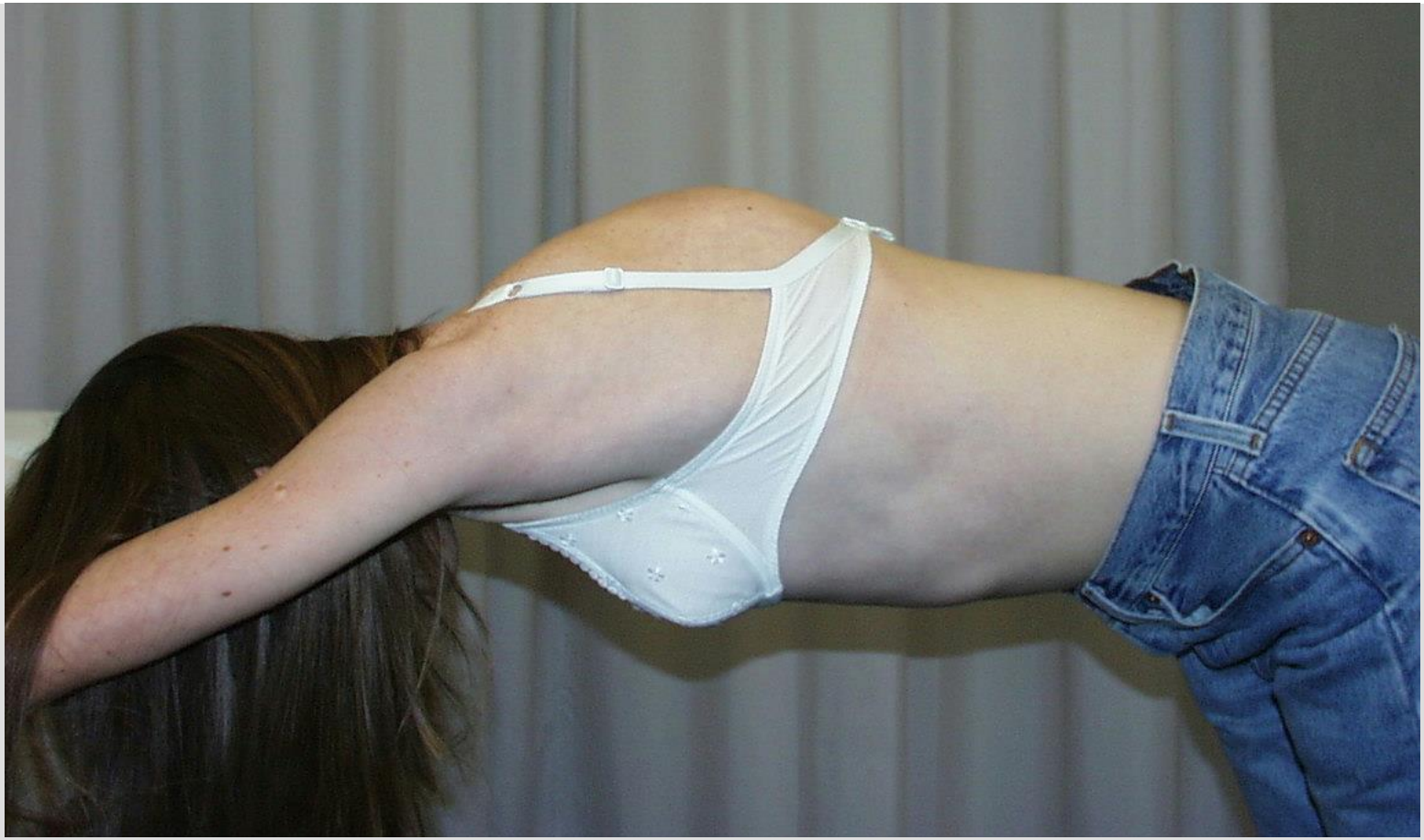

fixierte Kyphose

Kyphose - Fallbeispiel

ORTHOPÄDIE SONNENHOF ortho spine sport

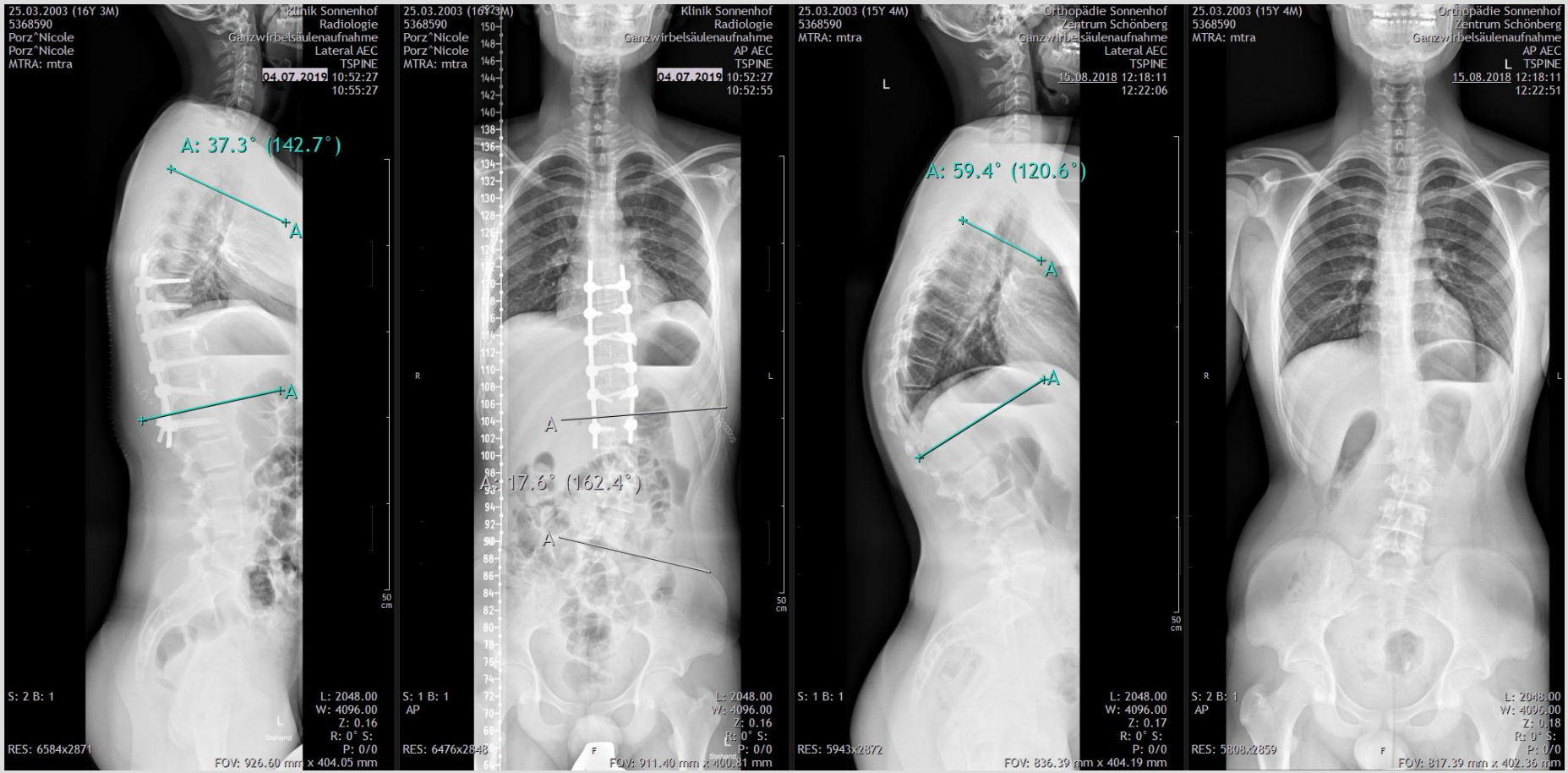

Skoliose

ORTHOPÄDIE SONNENHOF ortho spine sport

Skoliose = Abweichung der WS Krümmung in der Frontalebene (SRS)

- < 10° = skoliotische Deformation/Fehlhaltung
- *> 10° = Skoliose*

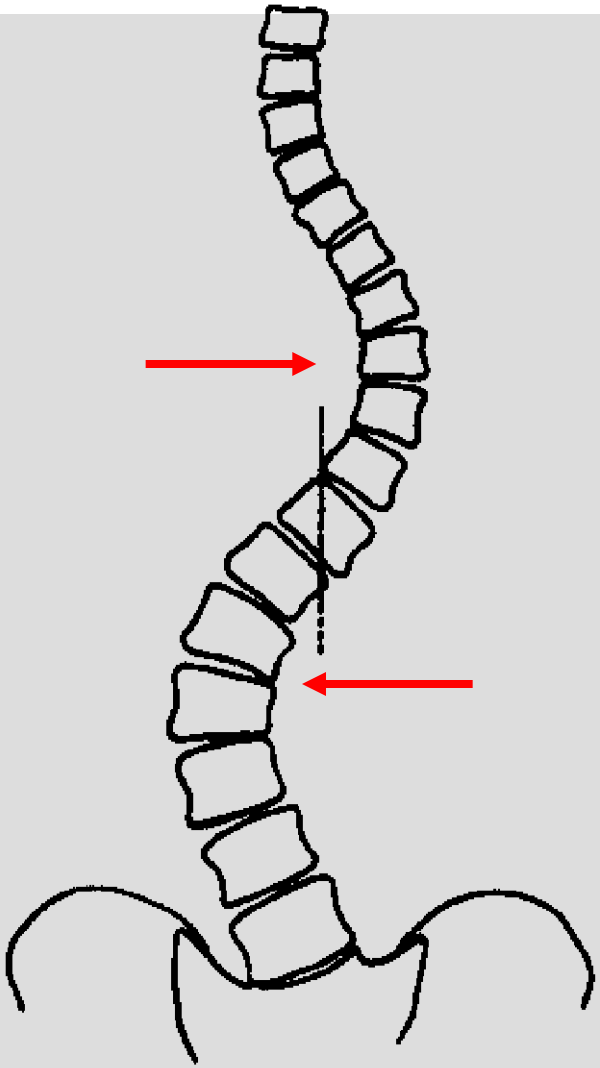

Skoliose

Allgemeines

Problem der Adolesze

- Kosmetik
- Funktionseinschrä
- Progression nach
- Schmerzen

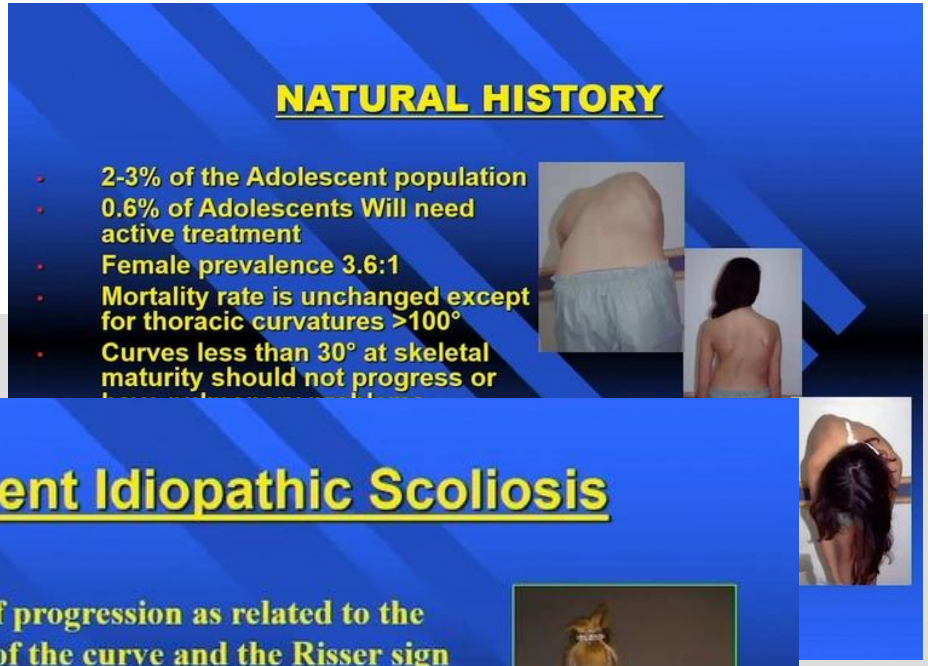

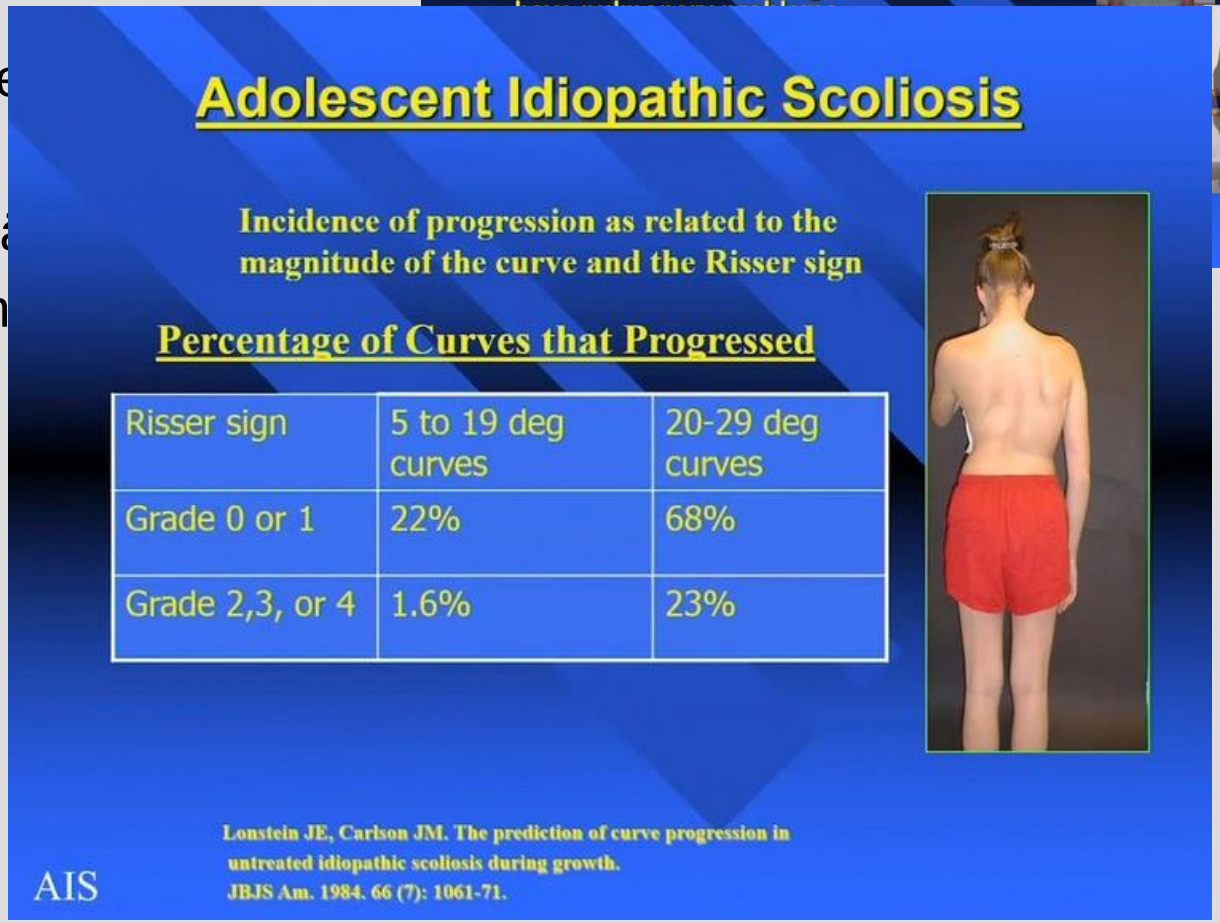

Skoliose

ORTHOPÄDIE SONNENHOF ortho spine sport

kritisches Alter = Beginn Wachstumsschub (Pubertät)

Zeitpunkt für Screening

idiopathische Adoleszentenskoliose

ORTHOPÄDIE SONNENHOF ortho spine sport

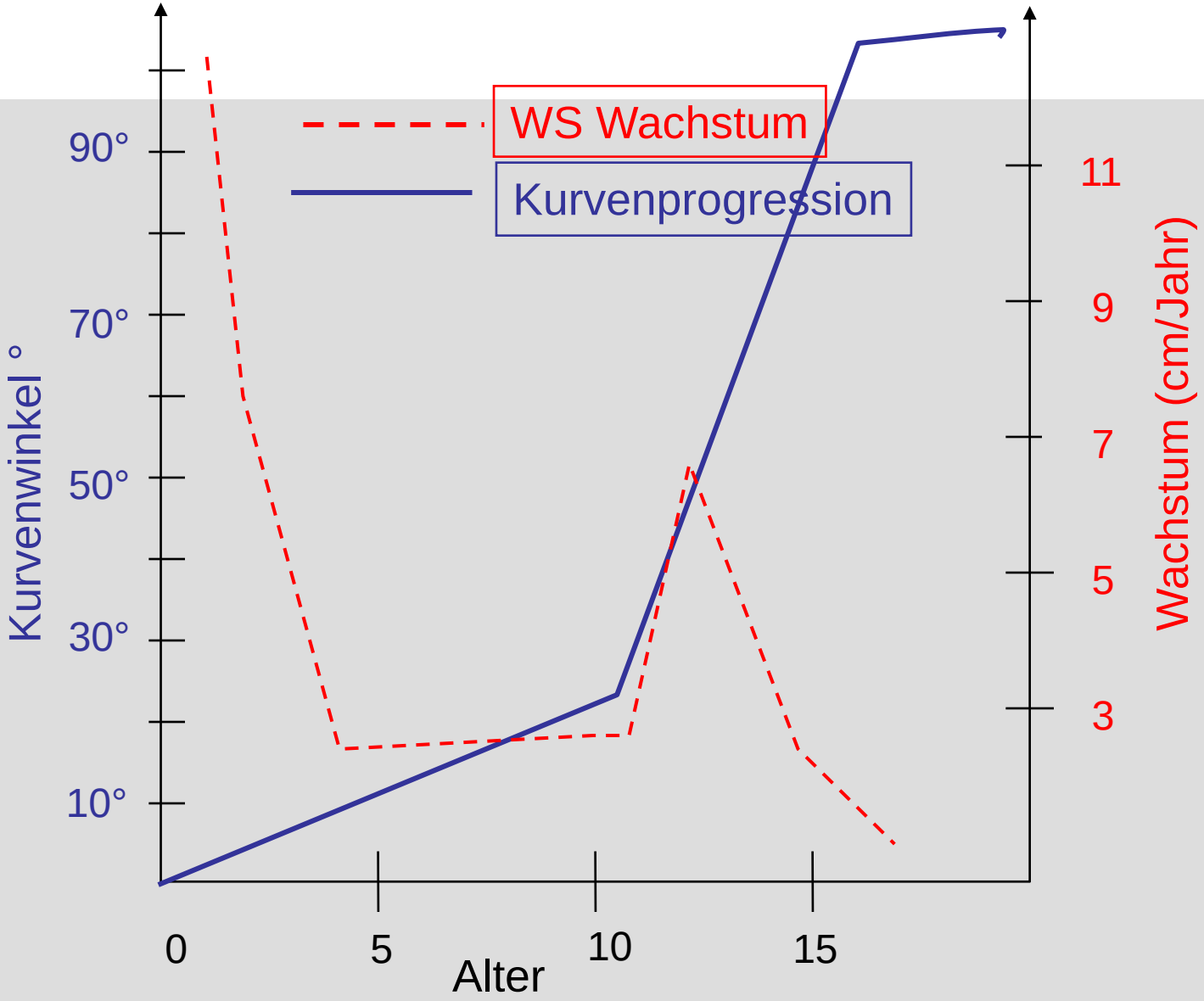

Ein (unnötiger?) tragischer Verlauf…
Neurogene Skoliose

ORTHOPÄDIE SONNENHOF ortho spine sport

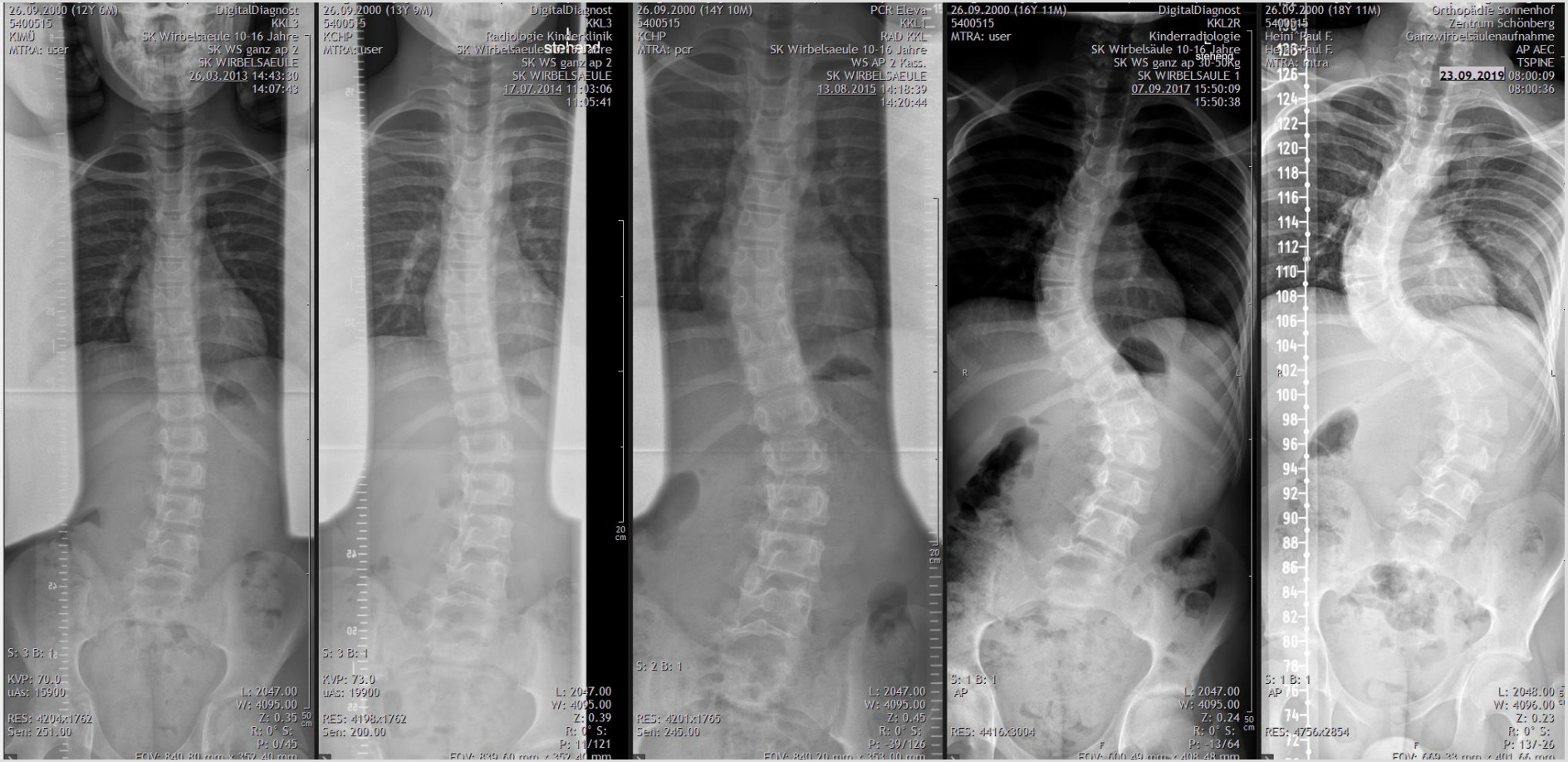

Ein (unnötiger?) tragischer Verlauf…
Neurogene Skoliose

ORTHOPÄDIE SONNENHOF ortho spine sport

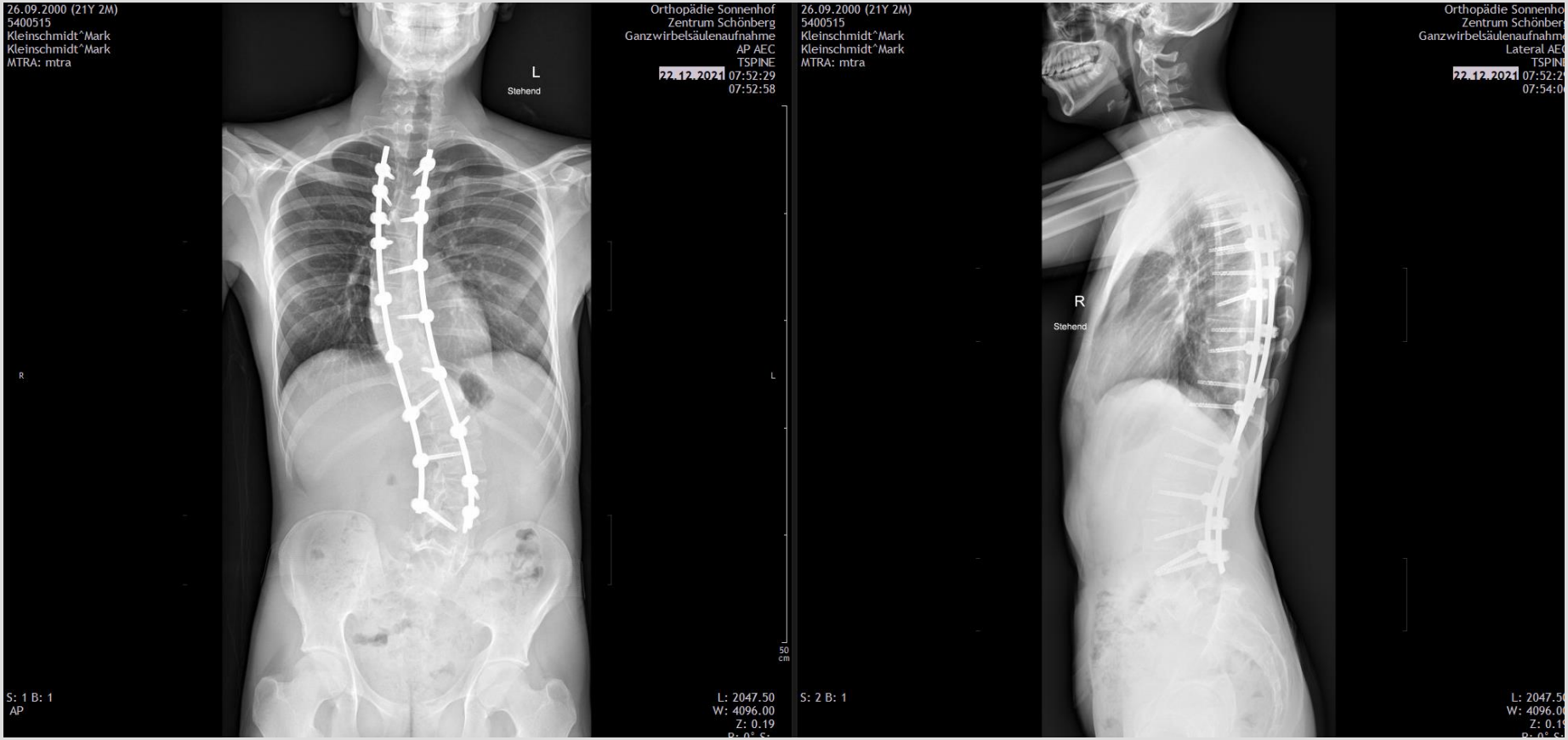

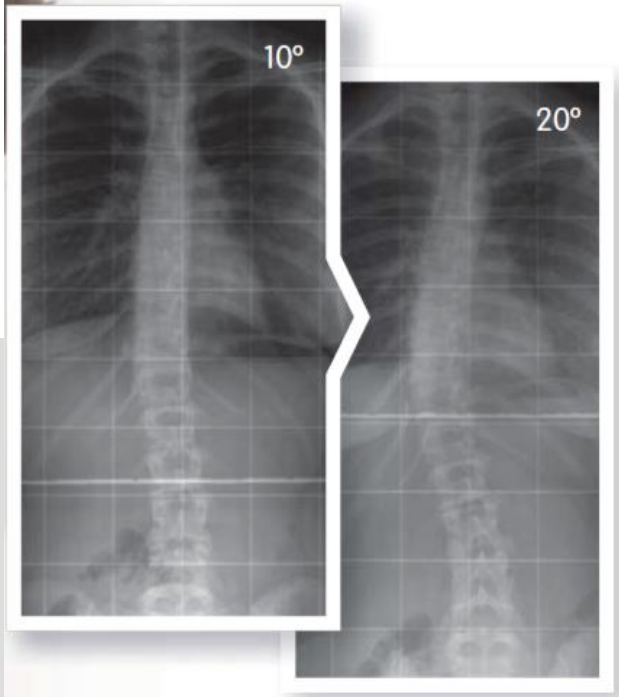

Patient #1

Age: 10
Cobb Angle: 10°
Risser: 0

Patient presented at age 10 with a 10° initial curve. Her SCOLISCORE Test result was 17, demonstrating a low risk of progression to a surgical curve. At skeletal maturity, Cobb angle measurements were taken and her curve magnitude was 20°.

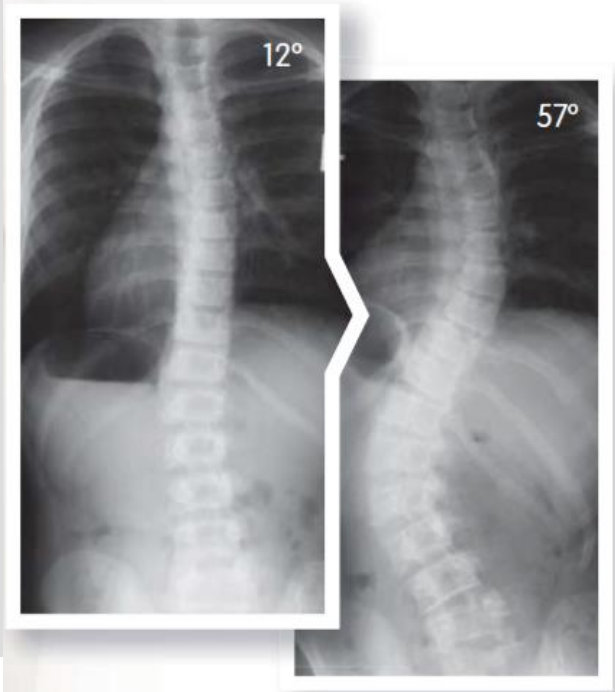

Patient #2

Age: 10
Cobb Angle: 12°
Risser: 1

Patient presented at age 10 with a 12° initial curve. Her SCOLISCORE Test result was 190, demonstrating a high risk of progression to a severe curve. At skeletal maturity, Cobb angle measurements were taken and her curve magnitude had progressed to 57°, requiring subsequent treatment.

ORTHOPÄDIE SONNENHOF ortho spine sport

Problem:

Prognose der Progression

Kein zuverlässiger Parameter vorhanden

Gen-Screening nicht zuverlässig

Skoliose - Screening

ORTHOPÄDIE SONNENHOF ortho spine sport

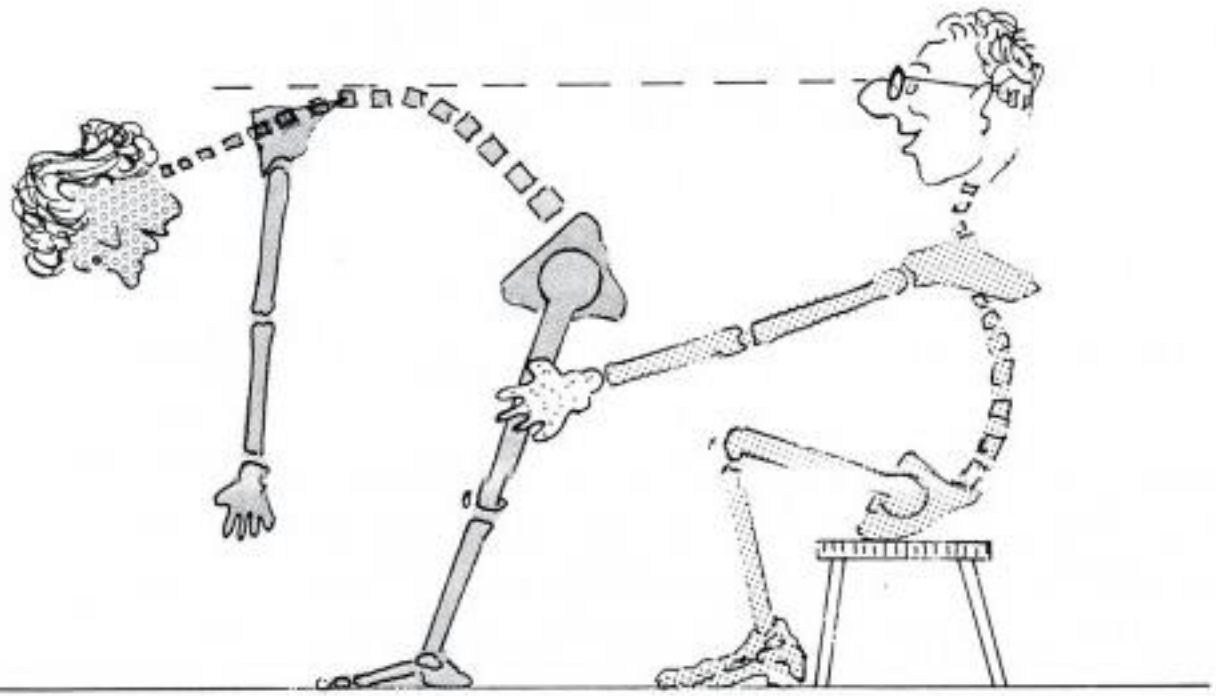

FIGURE 25. Clinical Examination Method for Scoliosis. With the patient bent forward at a right angle (90°) at the hips, the examiner sights horizontally down the entire spine from behind. The patient's legs must be fully extended at the knees, his arms dangling with palms facing, and his feet preferably bare. This method of examination will disclose early minimal scoliosis not easily seen when the child is erect.

Fortgeschrittene Skoliose ist sichtbar im Stehen

Idiopathische Skoliose

Beurteilung

Adams-Test

- Thorax/Rumpfrotation(*) > 7° --> Weiterabklärung
- Wahrscheinlichkeit für Skoliose > 20°
  - Spezifizität = 86%
  - Sensitivität =87%

  (12% der Skol. >20° werden verpasst)

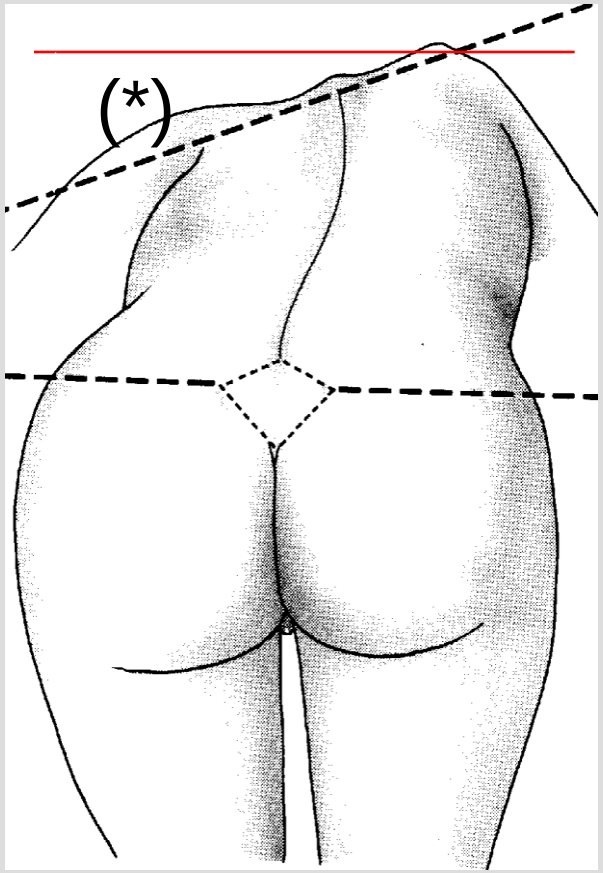

Adolescent Idiopathic Scoliosis

DIAGNOSED BY ASYMMETRY

1. Shoulder height imbalance (A-C joint Level)
2. Scapular prominence
3. Chest prominences (rib hump)
4. Flank crease
5. Decompensation by plumb Line from C-7

Plumb bob trunk balance

ADAMS BEND TEST

AIS

EVALUATION

History:

- Pain
- Neuromuscular symptoms

Physical:

- Skin anomalies, dimples, hairy patch, vascular nevus
- Neuromuscular exam
- Straight leg raising test
- General nature of curve
- Examine the LE's, LLD, Smaller foot etc

AIS

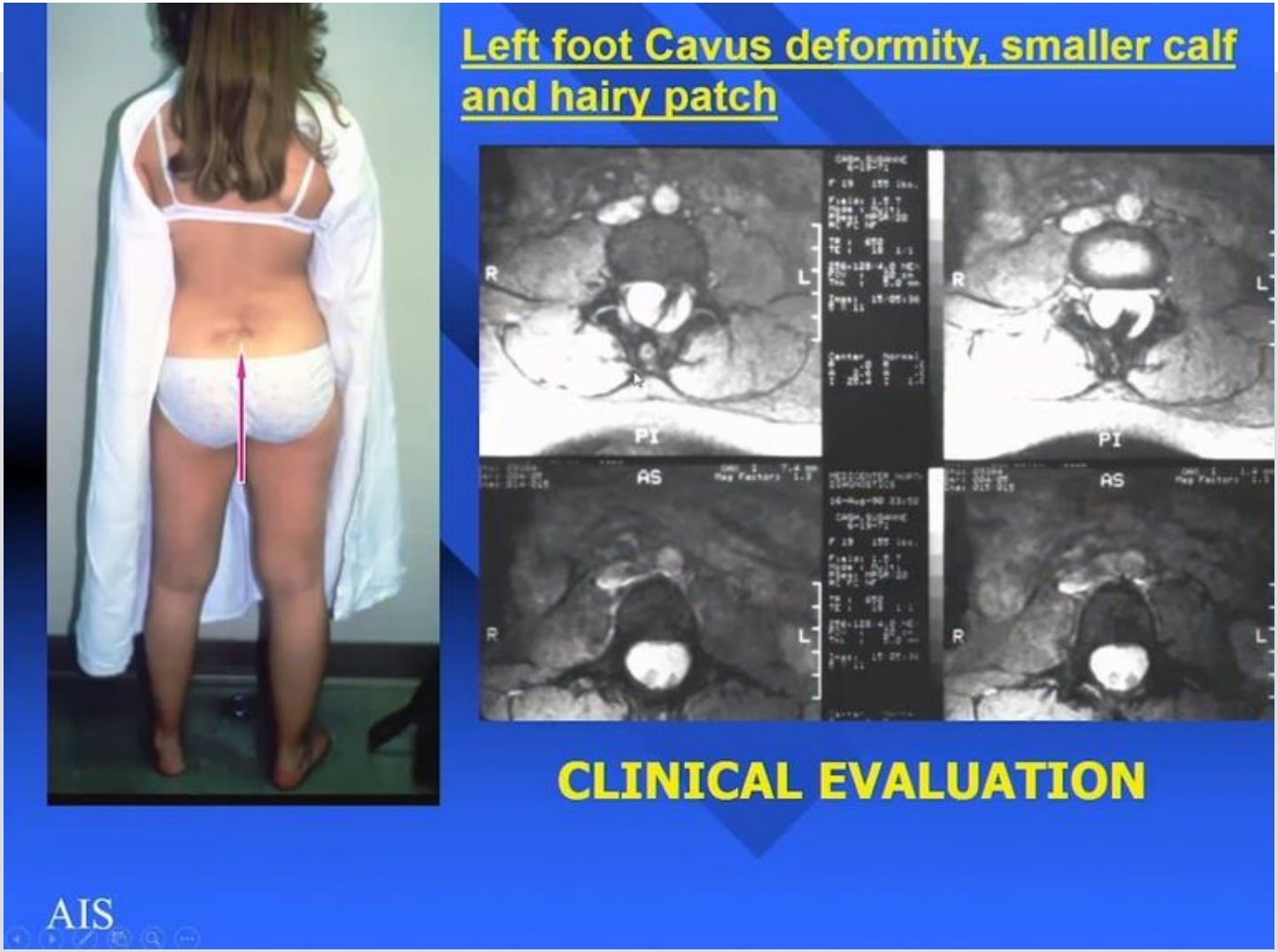
Left foot Cavus deformity, smaller calf and hairy patch
R
L
PI
AS
CLINICAL EVALUATION
AIS

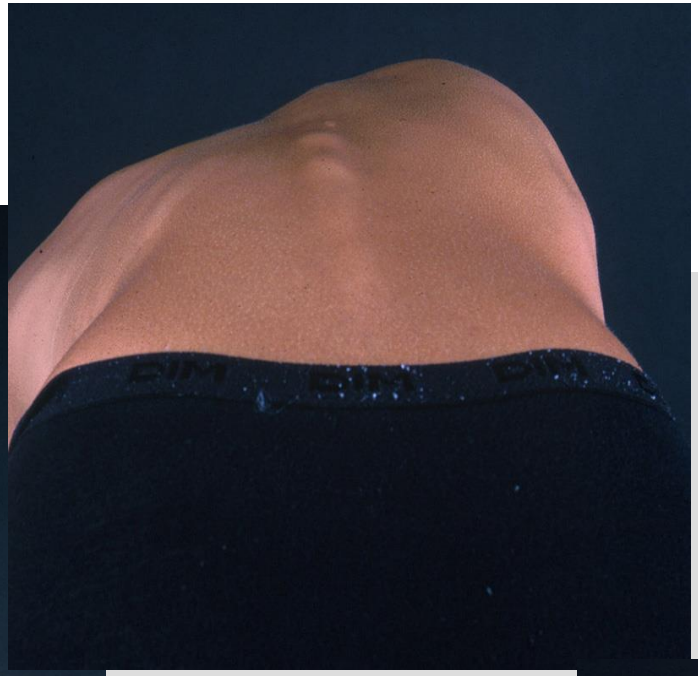

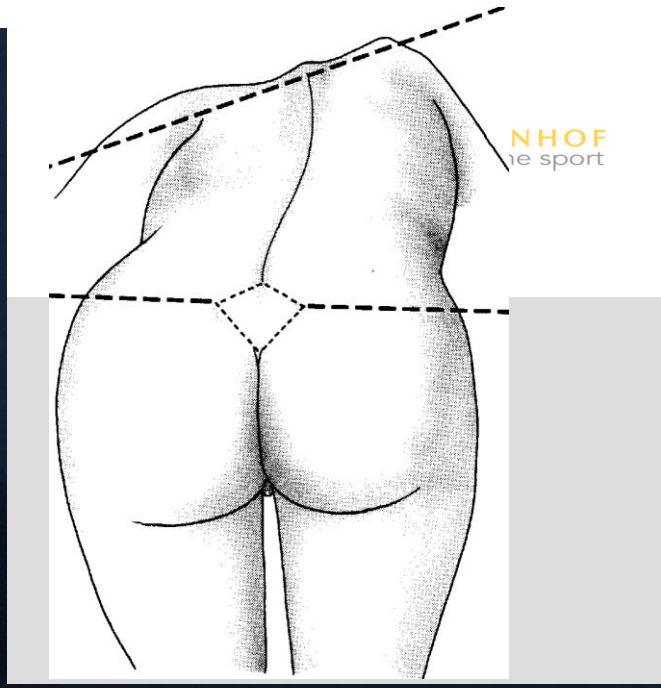
NHOF
e sport

210387 AN
21.1.2003

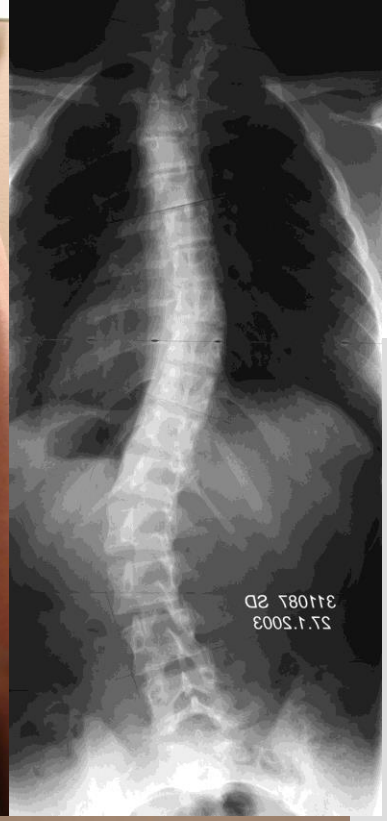
311087 SD
27.1.2003

Shoulder height
Trunk Balance
Thoracic lordosis
Rib hump
Anterior rib cage
Adams bend
Thoracic lordosis
Rib hump
Adolescent Idiopathic Scoliosis
Physical Examination
AIS

Adoleszentenskoliose

ORTHOPÄDIE SONNENHOF ortho spine sport

Radiologische Abklärung

- Wirbelsäulenganzaufnahme
  (digitale Technik, EOS
  → bis zu 80% weniger Dosis)

- Winkelbestimmung nach Cobb
- Skelettreife nach Risser

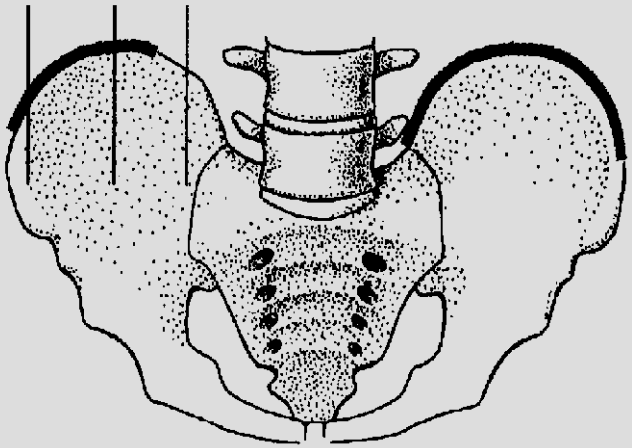

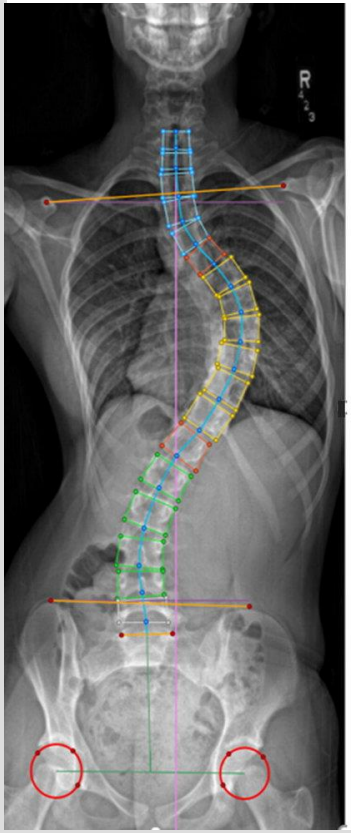

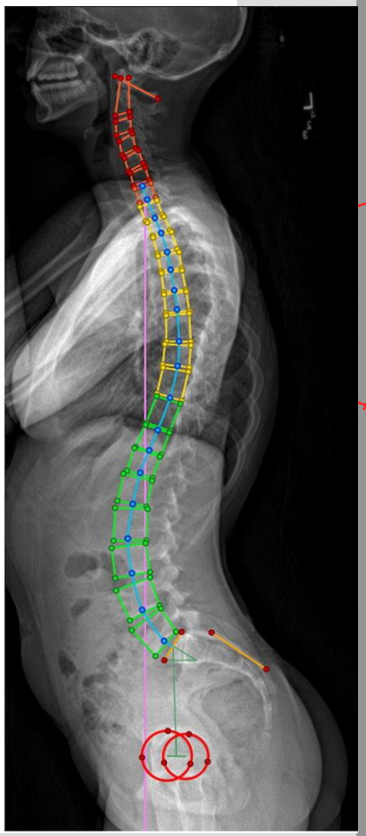

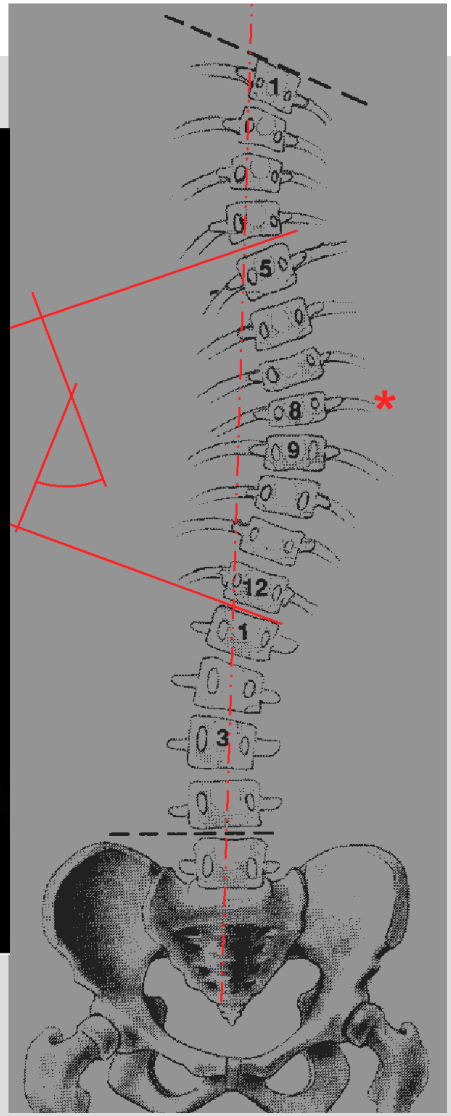

Indikationen für MRI Bildgebung

ORTHOPÄDIE SONNENHOF ortho spine sport

ANCILLARY STUDIES

Indications

1. Funny looking “unusual” curves
2. High angle with little rotation
3. Aggressive early onset
4. Significant imbalance
5. Thoracic kyphosis >30
6. Single Left thoracic curve
7. Obvious neuropathy
8. Moderate or severe pain
9. Asymmetrical abdominal reflex ?

=MRI

AIS

Idiopathische Skoliose - Behandlung

ORTHOPÄDIE SONNENHOF ortho spine sport

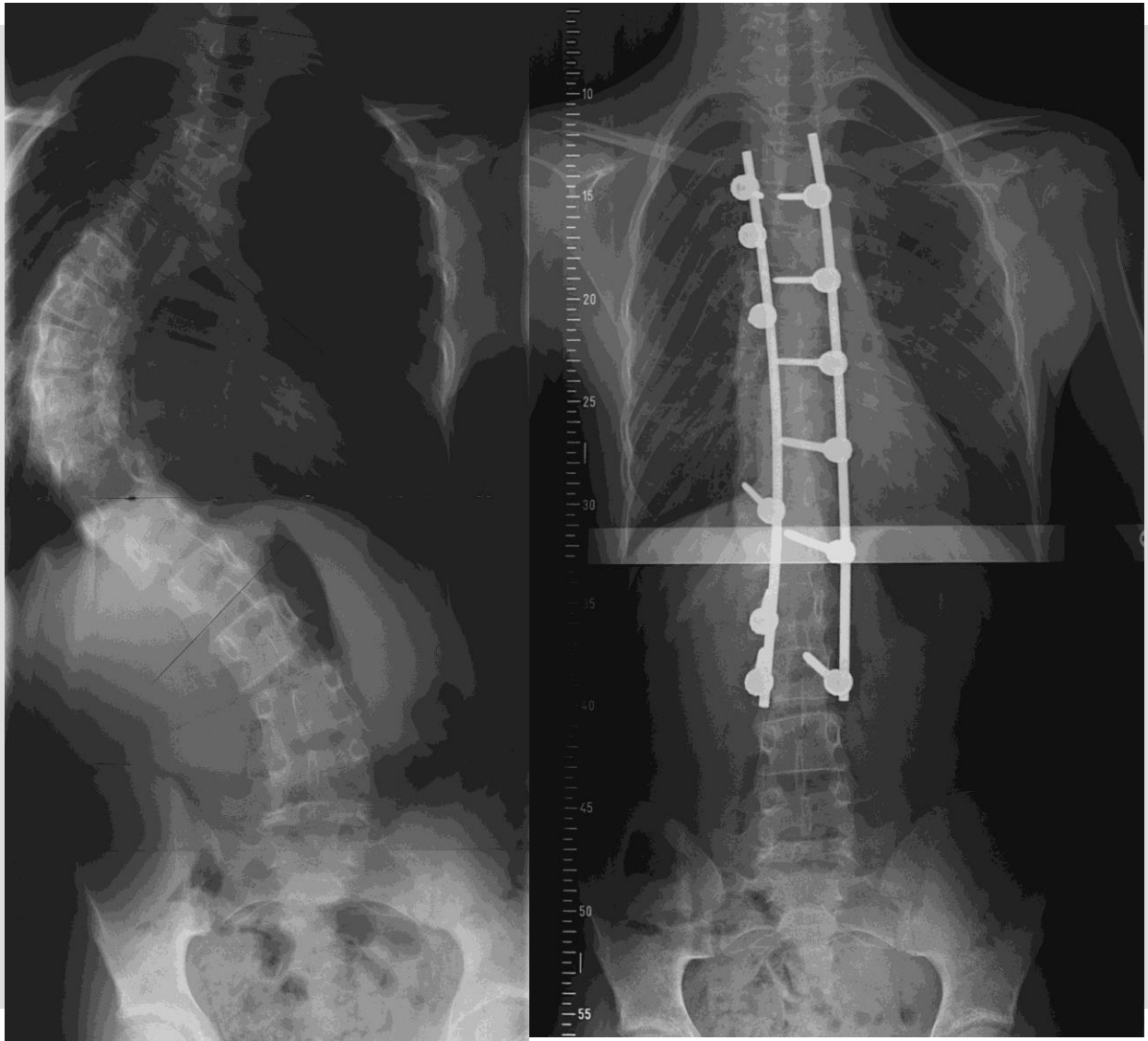

Skoliose Behandlung

Operative Korrektur / Versteifung

= Standard

i.d.R ab ca 45°

Idiopathische Skoliose - Bracing

ORTHOPÄDIE SONNENHOF ortho spine sport

ORTHOTEAM

Aktuell Standorte Produkte Lösungen Unternehmen

STOMABANDAGE NACH MASS

RUMPFORTHESE BODYFIT SPINE UP 3D

RUMPFORTHESE BODYFIT NEURO LIGHT 3D

RUMPFORTHESE BODYFIT DOPPELSCHALENKORSETT 3D

KIELBRUSTORTHESE NACH MASS

RUMPFORTHESE BODYFIT CHÊNEAU 3D

DOPPELSCHALENKORSETT

RUMPFORTHESE TROIS VALVES

Idiopathische Skoliose - Bracing

ORTHOPÄDIE SONNENHOF ortho spine sport

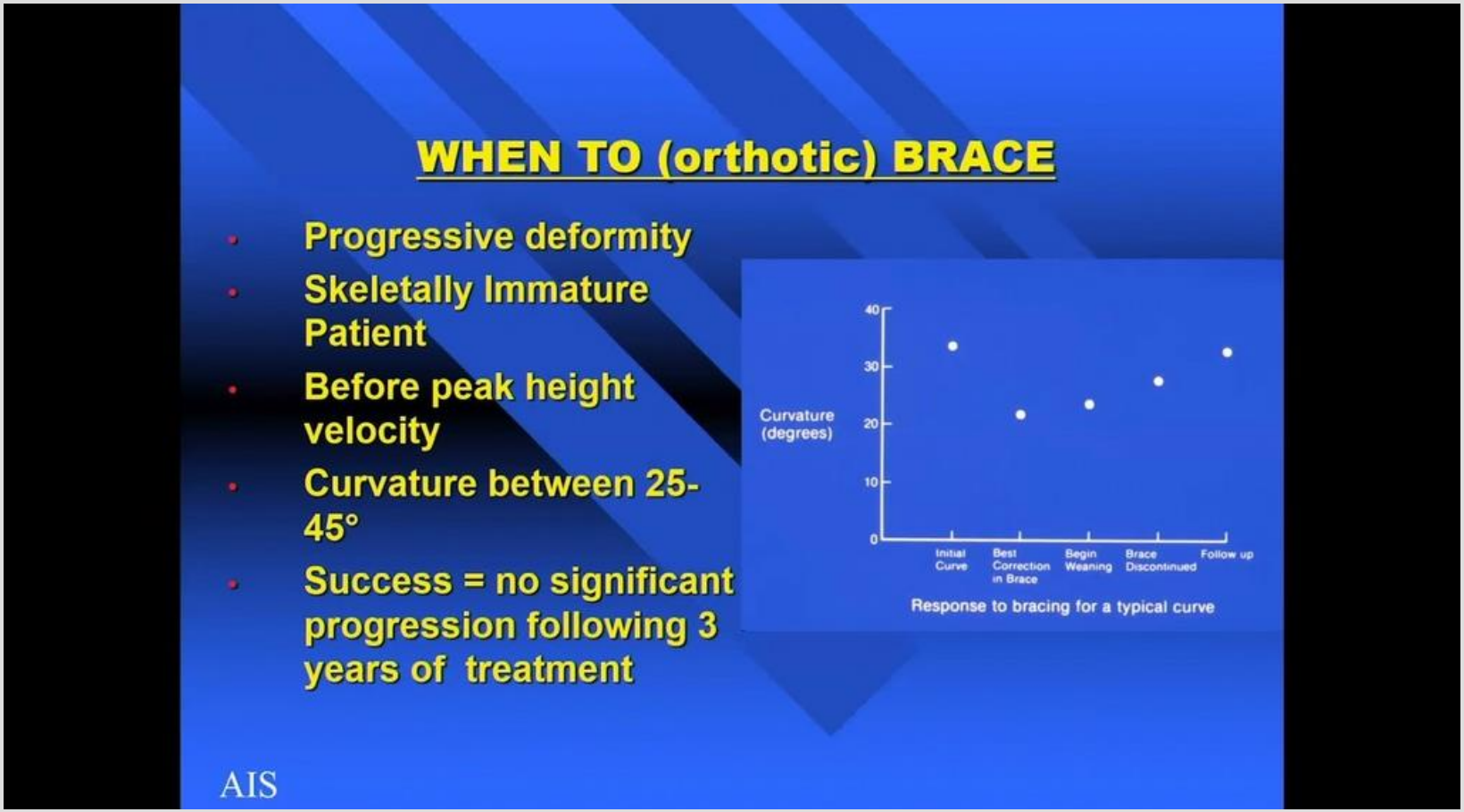

Idiopathische Skoliose

ORTHOPÄDIE SONNENHOF ortho spine sport

THOPÄDIE SONNENHOF ortho spine sport

Diagnose

Atypische linkskonvexe Lumbalskoliose mit Cobbwinkel von 45°

Claustrophobie, Angststörung

Anamnese

Julia wird gemeinsam mit ihren Eltern erstmalig vorstellig. Im Frühjahr diesen Jahres fällt ihrer Turnlehrerin eine Asymmetrie der Wirbelsäule auf, eine Rolfing-Therapie wird aufgenommen. Beschwerden hinsichtlich des Rückens hat Julia keine, sie geht 2x pro Woche ins Kunstturntraining. Nach einer traumatischen Erfahrung im letzten Jahr bei einer Fährfahrt, leidet sie vermehrt unter Angststörungen und Claustrophobie. Hier ist sie in therapeutischer Behandlung. Als Säugling wurde eine Hüftreifungsverzögerung mittels Spreizhose behandelt.
Julia geht in die 9. Klasse und möchte nächstes Jahr auf die Fachmittelschule wechseln. In ihrer Freizeit spielt sie ausserdem Klavier.

Befunde

Freundliche, offene Jugendliche. Hinkfreies Gangbild, leichte Genua vara bei Genua recurvata bds. Milder Knick-Senkfuss. Sicherer Zehenspitzen- und Fersengang. Minimer Beckenschiefstand zu Ungunsten links. Deutlich verstrichenes Taillendreieck links, deutlicher Lotverlust nach links. Milde Prominenz der linken Flanke und der unteren Rippenbögen. Leichte Hyperlordose in der Sagitalansicht, im Thoraxbereich Flachrücken. Bei voller Inklination überraschend wenig Rotationskomponente mit einem Lendenwulst von 7° gemessen mit dem Skoliometer nach Bunell. Nur leichte Einschränkung der Flexibilität nach links.

Beurteilung und Procedere

Bei Julia besteht eine deutliche linkskonvexe Lumbalskoliose. Bei diesem deutlichen Befund mit fortgeschrittenem Wachstum (Risserstadium 3-4) ist eine Korsetttherapie nicht erfolgversprechend. Gerne möchte ich Julia unserem Kollegen Dr. M. Kleinschmidt zur Beurteilung und Beratung hinsichtlich einer operativen Therapie vorstellen. Vorausgehend wird ein Ganzwirbelsäulen-MRI durchgeführt. Ich biete die Untersuchung in Sedation im Siloahspital an, Julia traut sich die Untersuchung im üblichen Setting im Sonnenhof zu, im Anschluss dann Vorstellung bei Dr. M. Kleinschmidt.

Idiopathische Skoliose

ORTHOPÄDIE SONNENHOF ortho spine sport

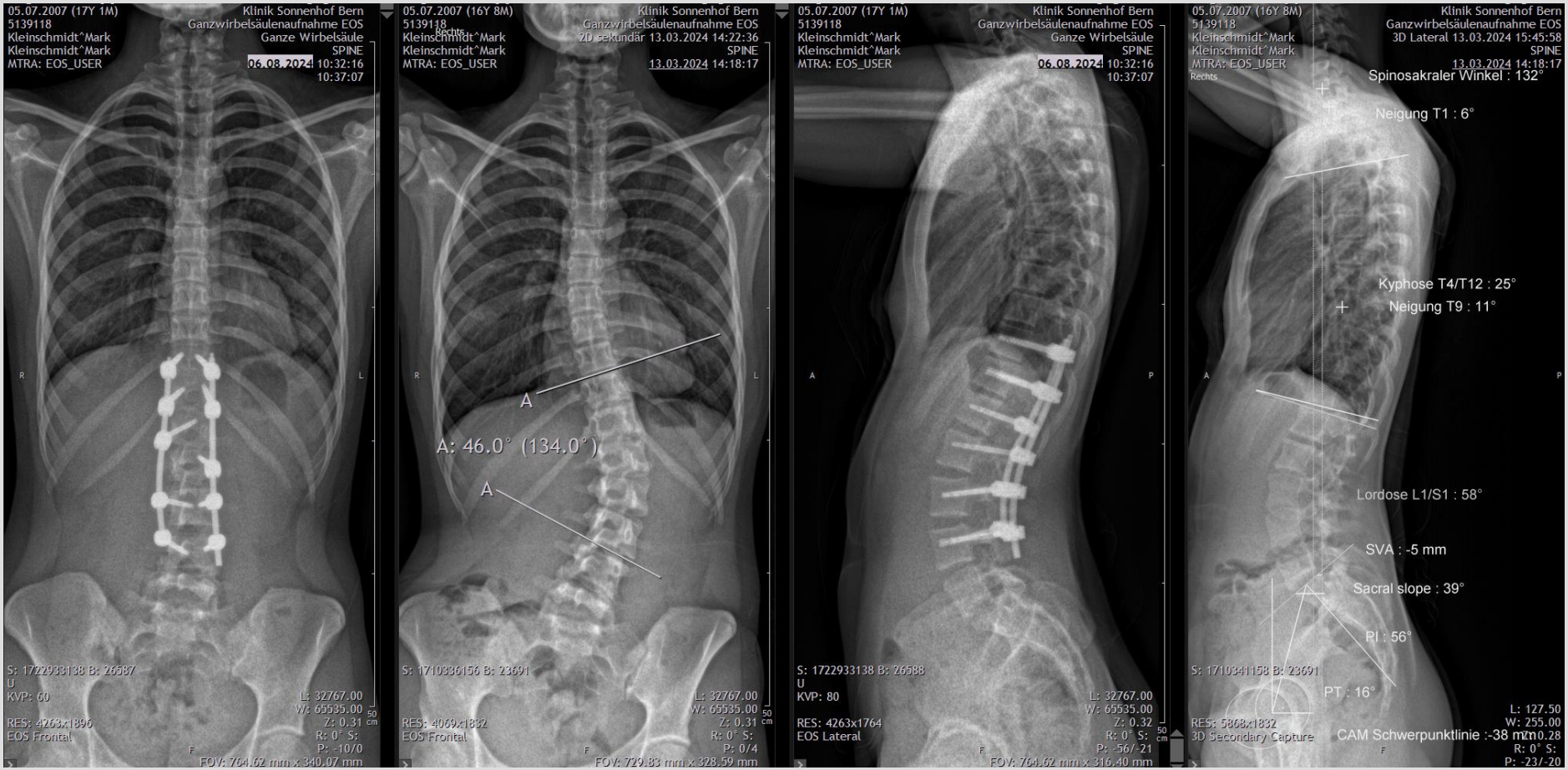

Idiopathische Skoliose

ORTHOPÄDIE SONNENHOF ortho spine sport

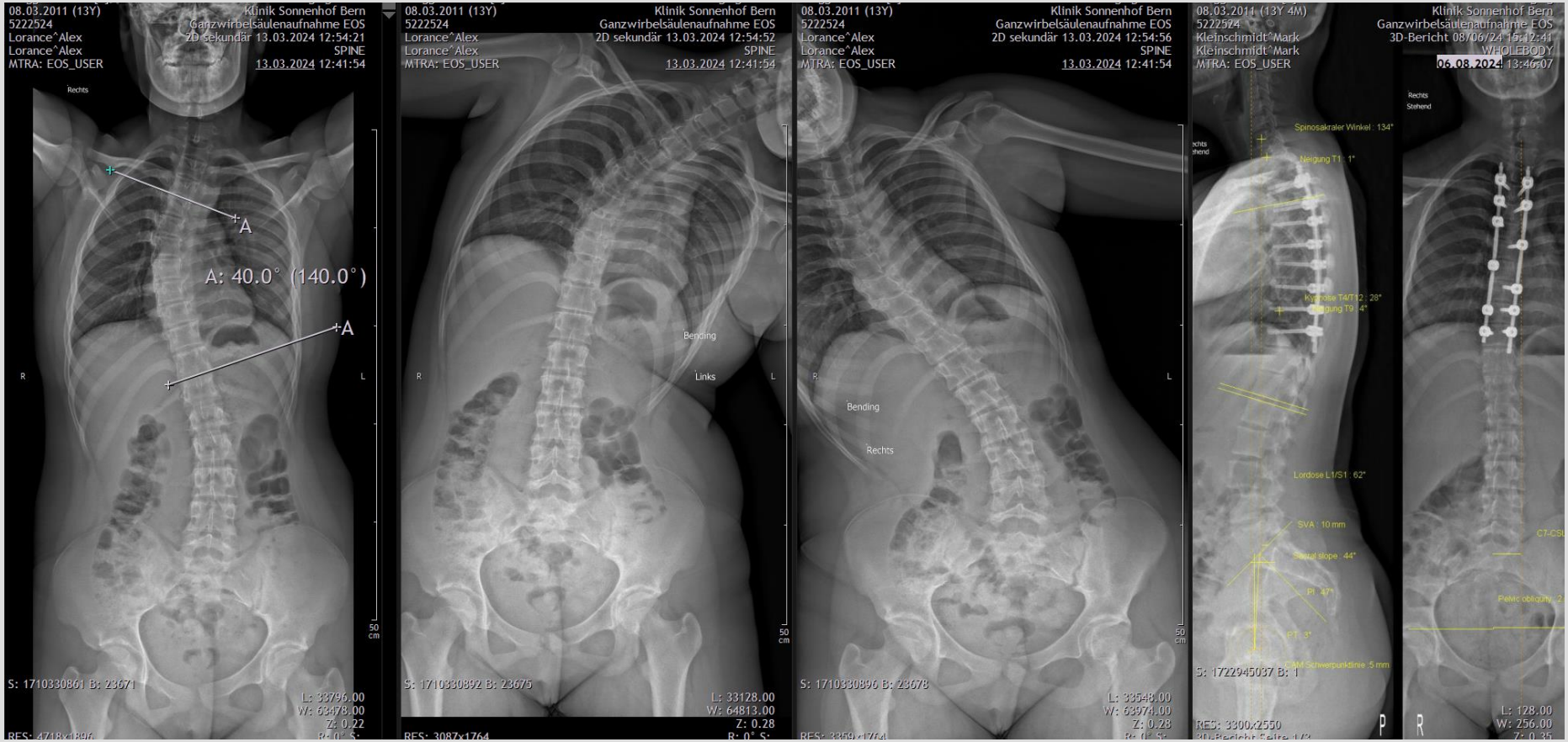

Sonderformen

ORTHOPÄDIE SONNENHOF ortho spine sport

Idiopathische Skoliose

ORTHOPÄDIE SONNENHOF ortho spine sport

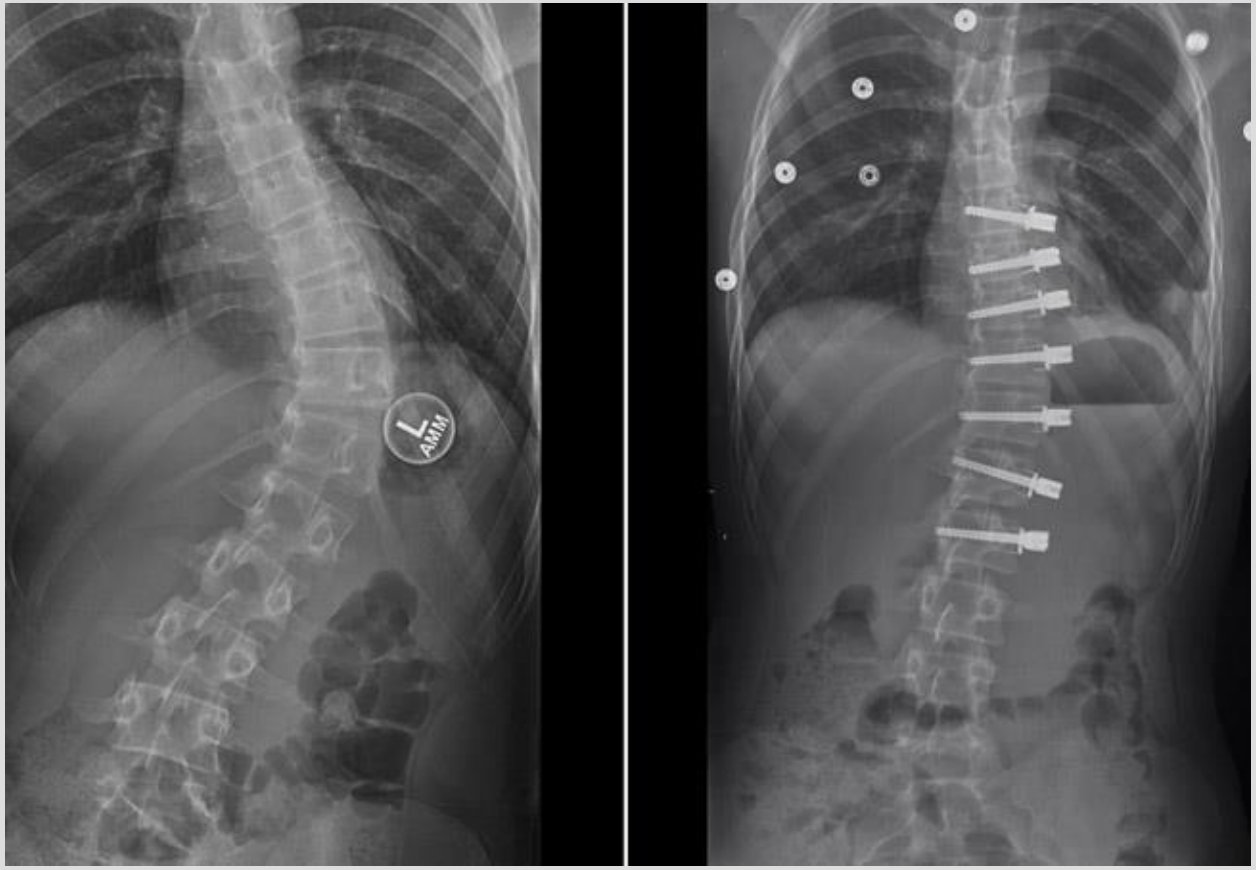

Skoliose Behandlung

Operative Korrektur / Versteifung

Alternative: „Thethering“ – Wachstumsstopp auf Konvexseite

Erfahrung limitiert (Hype)

ORTHOPÄDIE SONNENHOF ortho spine sport

8.8.2017

F, 18y

unbehandelte Skoliose....

Sollte in unserem Umfeld nicht mehr vorkommen !

VIELEN DANK
FÜR IHRE AUFMERKSAMKEIT